

# Die parodontale Therapie ist überholt und braucht ein Update

**FACHBEITRAG – TEIL 2: Therapie des Bone Remodeling parodontal lokal – Therapie des lokalen Knochenstoffwechsels. Grundlagen.** Der Autor geht davon aus, dass die lokal keimreduzierende Therapie am Parodontium eine lokal temporäre Therapie ist. Nach seiner Auffassung hat Parodontitis einen multifaktoriellen Ursachenkomplex.

Die Reduktion nur einer Ursache verbessert die Situation, ist aber zur kausalen Therapie nicht ausreichend.

Die parodontale Therapie besteht aus drei Teilbereichen:

1. Therapie der parodontalen Entzündung mit Effektiven Mikroorganismen – Therapie der Entzündung
2. Therapie des Bone Remodeling parodontal lokal – Therapie des lokalen Knochenstoffwechsels
3. Therapie des Bone Remodeling systemisch, ganzheitlich – Materialbereitstellung für Knochenumbau

## Krankheitsbild

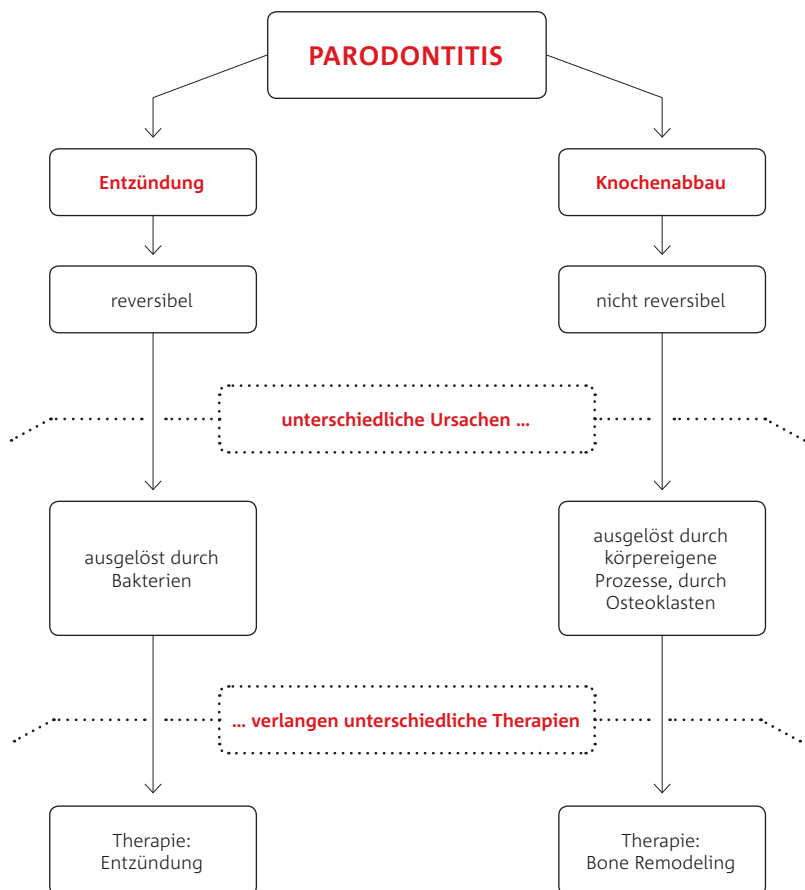
Parodontitis ist gekennzeichnet durch Entzündungen und durch Knochenabbau. Knochenabbau entsteht einzig und allein durch körpereigene Prozesse. Es gibt keine Bakterien, die parodontalen Knochen abbauen. Während Entzündungen reversibel sind, ist der Knochenabbau irreversibel. Entzündungen werden ausgelöst durch Bakterien. Knochenabbau wird ausgelöst durch körpereigene Prozesse, letztendlich durch Osteoklasten (Garg) (Abb. 1). Entzündungen und Knochenabbau haben also unterschiedliche Ursachen, und diese bedürfen auch unterschiedlicher Therapien. Während im ersten Artikelteil die Entzündungen beschrieben wurden, thematisiert der zweite Teil die Therapie des Bone Remodeling.

## Therapie des Bone Remodeling

In Theorie und Praxis wird die Entzündungsreduktion gelehrt und praktiziert. Alle therapeutischen Maßnahmen sind zur Therapie der parodontalen Entzündungen entwickelt worden. Seit Langem ist aber bekannt, dass es nicht nur „die eine“ Ursache für den paro-

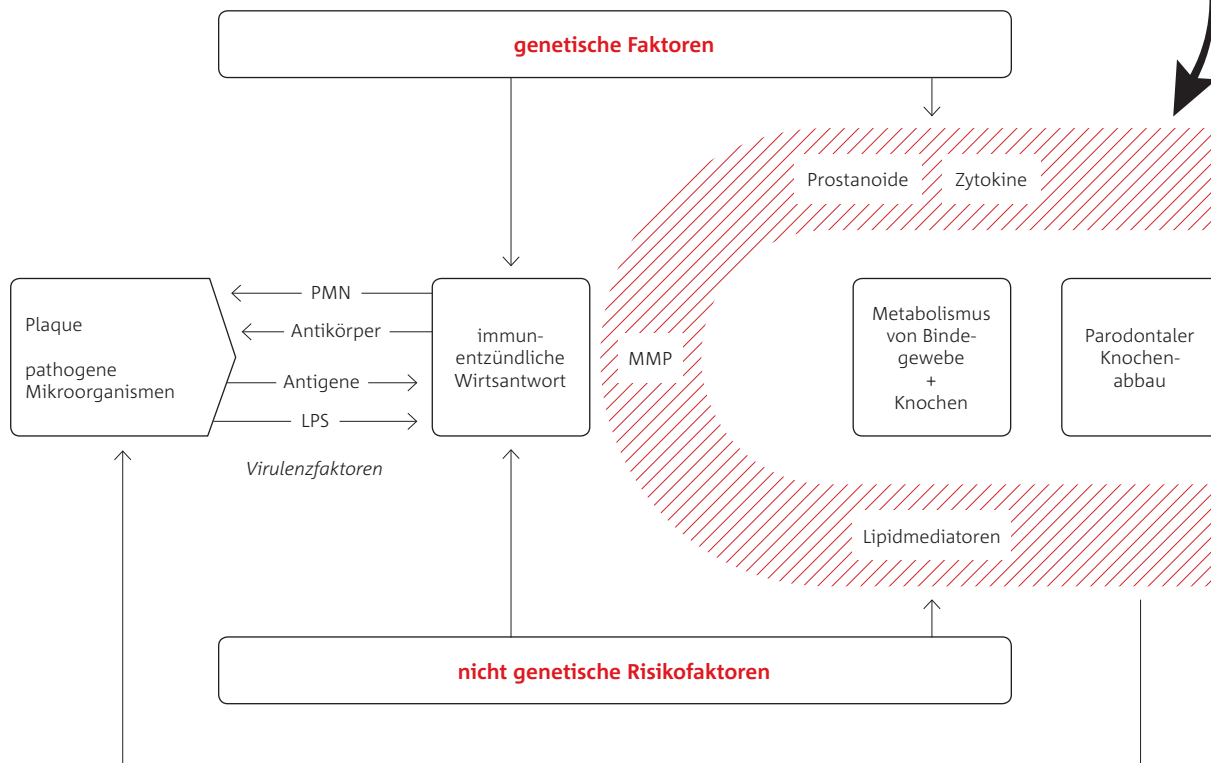
ABBILDUNG 1 |

**Parodontitis ist gekennzeichnet durch Entzündung und durch Knochenabbau.**



odontalen Knochenabbau gibt, sondern dass es sich um ein multifaktorielles Geschehen handelt (Hellwege, Ryan, Wolf et al.) (Abb. 2). Entzündungsreduktion führt zur verringerten Virulenz der Keime, aber Bakterien bauen keinen parodontalen Knochen ab. Knochenabbau entsteht nur durch Osteoklasten (Wachter). Die Entzündungsreduktion

wird zu einem sehr schönen klinischen Bild führen. Wir sehen gesunde Verhältnisse. Nur wenn die Keime die einzigen und alleinigen Ursachen für den parodontalen Knochenabbau sind, wird durch Wegfall der Ursache „Entzündung“ sich das Bone Remodeling normalisieren. In der Regel ist der Auslöser ein multifaktorielles Geschehen (Abb. 3).



Folglich erreichen wir durch die Entzündungsreduktion entzündungsfreie Verhältnisse, aber kein ausgeglichenes Bone Remodeling. Bachmann stellte dazu 2005 fest: „Die körpereigene Abwehr hat den entscheidenden Anteil am Gewebsuntergang. Es können primär Bakterien Auslöser des Geschehens sein, aber es ist das eigene Abwehrsystem, das zum Gewebeabbau und zum Zahnverlust führt.“

Parodontale Entzündungen sind klinisch zu sehen, ein negatives Bone Remodeling ist in der Inspektion nicht erkennbar (Sorsa 2006). Erst über den Faktor Zeit wird das negative Bone Remodeling für das Auge sichtbar (Sorsa 1999, Sorsa 2004). Als einzige Möglichkeit steht uns der aMMP8-Test zur Diagnose eines ausgeglichenen Bone Remodeling zur Verfügung (Sorsa 1999, Sorsa 2002, Sorsa 2006, Sorsa 2004).

Besonders schwierig wird es in der Therapie, wenn gar keine Entzündungen an dem parodontalen Knochenabbau beteiligt sind, wie z.B. bei Rauchern. Hier versagen alle bekannten Therapievarianten, weil diese auf Entzündungsreduktion ausgerichtet sind (Haber). Bei Rauchern wird aber der parodontale Knochenabbau nicht durch Entzündungen, sondern durch immunpathologische Reaktionen ausgelöst (Bergström, Kenney, Lannan, Thomas). Folglich funktionieren bei Rauchern alle

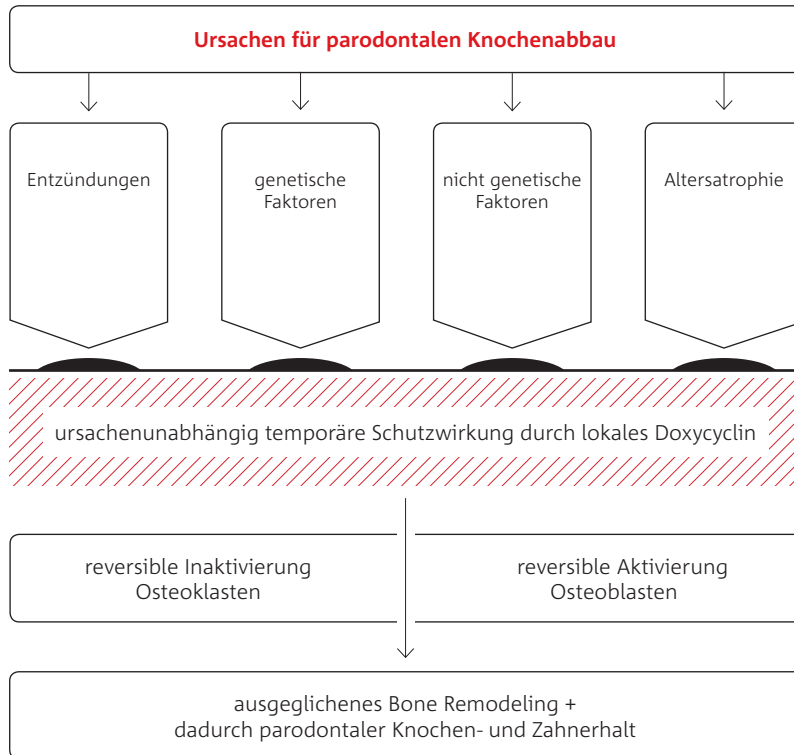
Therapiemaßnahmen, die über Entzündungsreduktion erfolgen, schlecht (Machion).

Knochen benötigt für seinen Struktur- und Funktionserhalt einen ständigen Stoffwechsel. Er befindet sich in einem dynamischen Zustand und wird fortwährend durch die koordinierten Aktionen von Osteoklasten und Osteoblasten abgebaut, aufgebaut und neu formiert (Grasse). Diese ständigen Umbauprozesse sind zwingend erforderlich, damit der Knochen nicht überaltert und seine Funktionen erfüllen kann (Lanyon). In diesem Bone Remodeling werden die gleiche Menge Knochen abgebaut wie nachfolgend wieder aufgebaut (Burr). Normalerweise werden 0,7 Prozent des menschlichen Skeletts täglich resorbiert und durch neuen gesunden Knochen ersetzt (Garg). Das gesamte Skelett wird im Durchschnitt alle 142 Tage erneuert (Marx). Während bis zum 25. Lebensjahr ein Knochenaufbau erfolgt, bleibt die Knochenmasse danach relativ konstant (Mazess). Bei einem gesunden Patienten bleibt das Bone Remodeling bis zum vierten Lebensjahrzehnt relativ konstant (Garg). Der danach folgende allmähliche Knochenverlust ist das Resultat eines negativen Bone Remodeling (Thomas). Neuere Untersuchungen gehen von wesentlich geringeren Werten aus. Pro Jahr werden drei Prozent des kortikalen und 25 Prozent

des trabekulären Knochens umgebaut. Innerhalb von sieben bis zehn Jahren wird das Äquivalent der gesamten Knochenmasse einmal abgebaut und neu synthetisiert (Cohen).

Es gibt sehr viele Faktoren, die einen Einfluss auf das Bone Remodeling haben. Im Wesentlichen lassen sich diese in vier große Gruppen einteilen: Entzündungen, genetische Ursachen, nicht genetische Ursachen und der normale Alterungsprozess (Abb. 3).

Losgelöst von der Ursache lassen sich die Osteoklasten in ihrer Aktivität durch aktives Doxycyclin inaktivieren, wobei die eigentliche Ursache der verstärkten Aktivierung der Osteoklasten keinen Einfluss auf die reversible Inaktivierung durch Doxycyclin hat (Abb. 3). In der täglichen zahnärztlichen Praxis ist es, besonders bei den Patienten 50+, in der Regel nicht möglich, die Ursache für das verschobene Gleichgewicht Knochenabbau zu Knochenaufbau zu finden oder gar zu therapieren. Es ist egal, wodurch die Osteoklasten zu viel aktiviert wurden. Mit aktivem lokalem Doxycyclin werden die Osteoklasten reversibel wieder inaktiviert. Es handelt sich um eine rein chemische Reaktion, die immer abläuft, wenn Osteoklast und aktives Doxycyclin zusammen treffen. Diese Wirkung der Tetracycline ist bereits 1985 von Golub et al. beschrieben worden (Golub 1985a). Aus diesem Grunde empfohlen Golub et al.



bereits 1985, diese Wirkung der Tetracycline in der parodontalen Therapie zu nutzen (Golub 1985b). Eine Wirkung zur Hemmung der Kollagenase-Aktivität haben alle Tetracycline, aber bei Doxycyclin ist dies besonders ausgeprägt. Die Wirkung hält bei Doxycyclin bis zu zwei Monate an. Bis zur vollständigen Aktivitätsanpassung der Kollagenasen vergeht bis zu ein Jahr (Golub 1985b).

### Zusammenfassung

Regelmäßige lokal aktive Doxycyclin-Applikationen im individuell richtigen Abstand inaktivieren die bereits aktivierten Osteoklasten, bremsen eine mögliche Aktivierung der Osteoklasten und aktivieren die Osteoblasten. Durch diesen therapeutischen Eingriff wird das Bone Remodeling wieder in sein Gleichgewicht versetzt, Knochenabbau gleich Knochenaufbau.

Es gibt viele Ursachen, die zum Knochenabbau führen, selbst in klinisch gesunden Situationen wird ab dem 40. Lebensjahr die Altersatrophie zu einem negativen Bone Remodeling führen. Mit regelmäßiger individuell angepasster Therapie ist ein lebenslanger Zahnerhalt möglich, völlig egal, warum die Osteoklasten zu viel aktiviert wurden.

Gelingt es, den Knochenabbau und den Knochenaufbau im Gleichgewicht zu halten, behält der Knochen seine

ursprüngliche Form, und dies altersunabhängig. Dieses ausgewogene Bone Remodeling wieder herzustellen und lebenslang zu erhalten, ist unser anzustrebendes therapeutisches Ziel. Ab dem 40. Lebensjahr ist das Bone Remodeling leicht negativ. Spätestens ab diesem Zeitpunkt ist eine regelmäßige Therapie des Bone Remodeling im individuell angepassten Abstand indiziert.

### INFORMATION

**Dr. Ronald Möbius,**  
**M.Sc. Parodontologie**  
Fax: 038483 31539  
info@moebius-dental.de  
www.moebius-dental.de

Infos zum Autor

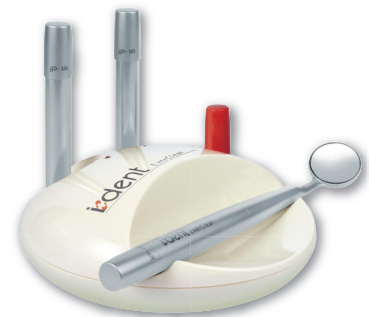

Literaturliste



**EverClear™**  
der revolutionäre Mundspiegel!

Die Spiegelscheibe des EverClear™ rotiert, angetrieben von patentiertem Mikromotor, mit 15.000 U/min. Bohrstaub und Spraynebel werden einfach weggeschleudert.



EverClear™ ist ausbalanciert und handlich und selbstverständlich 100% autoklavierbar.

EverClear™ – und Sie haben die Präparation immer klar im Blick!

**Sie sehen, was Sie sehen wollen – immer!**

**I.DENT Vertrieb Goldstein**  
Kagerbauerstr. 60  
82049 Pullach

tel +49 171 771 79 37  
fax +49 89 79 36 71 79

info@ident-dental.de  
www.i-dent-dental.com